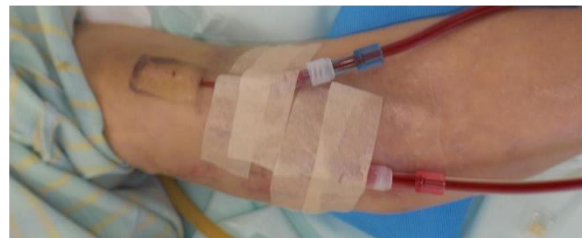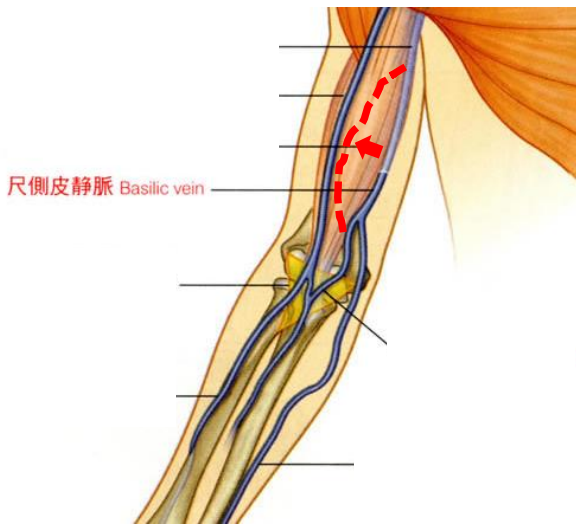




### 透析シャント 尺側皮静脈転位手術

- ✓ 深部を走っている尺側皮静脈を **表在化** して 穿刺できるようにする手術です
- ✓ **AVF** なので長期に使用が可能です
- ✓ 自家静脈のない **AVG不全** のひとの選択肢に
- ✓ **2018年** から保険収載されました
- ✓ 当院では2021年は **5名** の方が手術を施行



### 左心耳閉鎖手術

開心術時の左心耳閉鎖手術は世界的に確立された手技です。比較的容易な手技で合併症もほとんどありません。

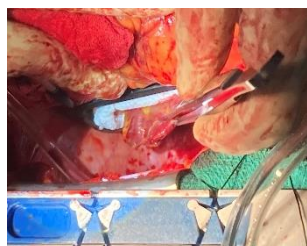The NEW ENGLAND JOURNAL OF MEDICINE

Left Atrial Appendage Occlusion during Cardiac Surgery to Prevent Stroke

Abstract

**BACKGROUND:** Surgical occlusion of the left atrial appendage has been hypothesized to prevent stroke in patients with atrial fibrillation. We conducted a randomized trial to evaluate the efficacy and safety of left atrial appendage occlusion during cardiac surgery. **DESIGN:** A randomized, controlled trial. **SETTING:** A tertiary care center. **PARTICIPANTS:** Patients undergoing cardiac surgery with atrial fibrillation. **INTERVENTIONS:** Left atrial appendage occlusion during cardiac surgery. **MEASUREMENTS AND MAIN RESULTS:** The primary end point was the occurrence of stroke. The secondary end points were mortality, morbidity, and quality of life. **CONCLUSIONS:** Left atrial appendage occlusion during cardiac surgery is associated with a lower risk of stroke compared with no occlusion. **KEY WORDS:** Atrial fibrillation, cardiac surgery, stroke prevention.

直近3年で **19** 症例に施行

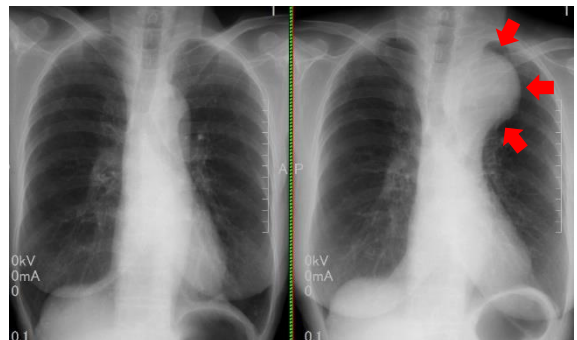


左心耳クリップ



### 胸部大動脈瘤スクリーニングにご協力ください

胸部大動脈瘤は自覚症状がなく発見されにくい疾患です。すこしでも疑わしい所見があればいつでもご相談ください。



開業医の先生よりご紹介頂いたかたです